

ARTROSI

Trattasi di lesione cronica, degenerativa e non infiammatoria di una articolazione. L'A. si caratterizza per tre tipi di lesione:

1) alterazione della cartilagine articolare che si fessura e su cui si scava un'ulcerazione, che lascia a volte l'osso a nudo

2) alterazione dell' osso stesso che è osteoporotico da una parte e dall'altra condensato nella sua parte iuxta articolare nelle zone di pressione

3) la formazione sul margine dell'articolazione di osteofiti, cioè di frammenti di cartilagine ossificata, formanti dei becchi da ciascun lato dell'articolazione. A queste lesioni si può aggiungere un'infiammazione della sinovia, o

sinovite.

Segni

L'artrosi colpisce una sola articolazione o più articolazioni simmetricamente. Le articolazioni sono dolorose, deformate, scricchiolanti, ma fredde. Il dolore è provocato dall'appoggio, dalla deambulazione, ma si calma con il riposo. L'osteofitosi provoca con il tempo delle deformazioni articolari, dei noduli duri che finiscono per limitare il gioco articolare.

Le RX evidenziano un assottigliamento dell'interlinea articolare, dovuto alla distruzione della cartilagine. Esistono osteofiti più o meno sviluppati.

Le lesioni artrosiche sono irreversibili e comportano, oltre alle deformazioni, un irrigidimento articolare più o meno importante.

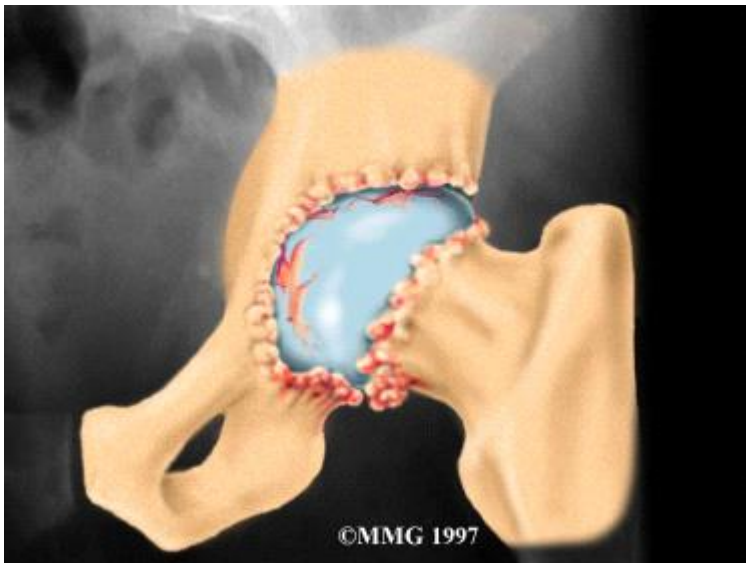
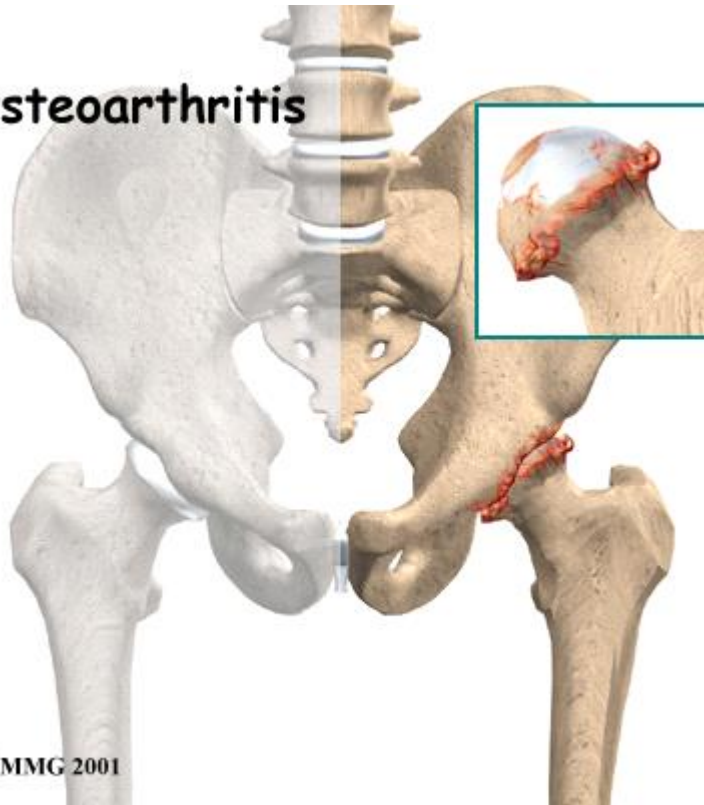
TRATTAMENTO

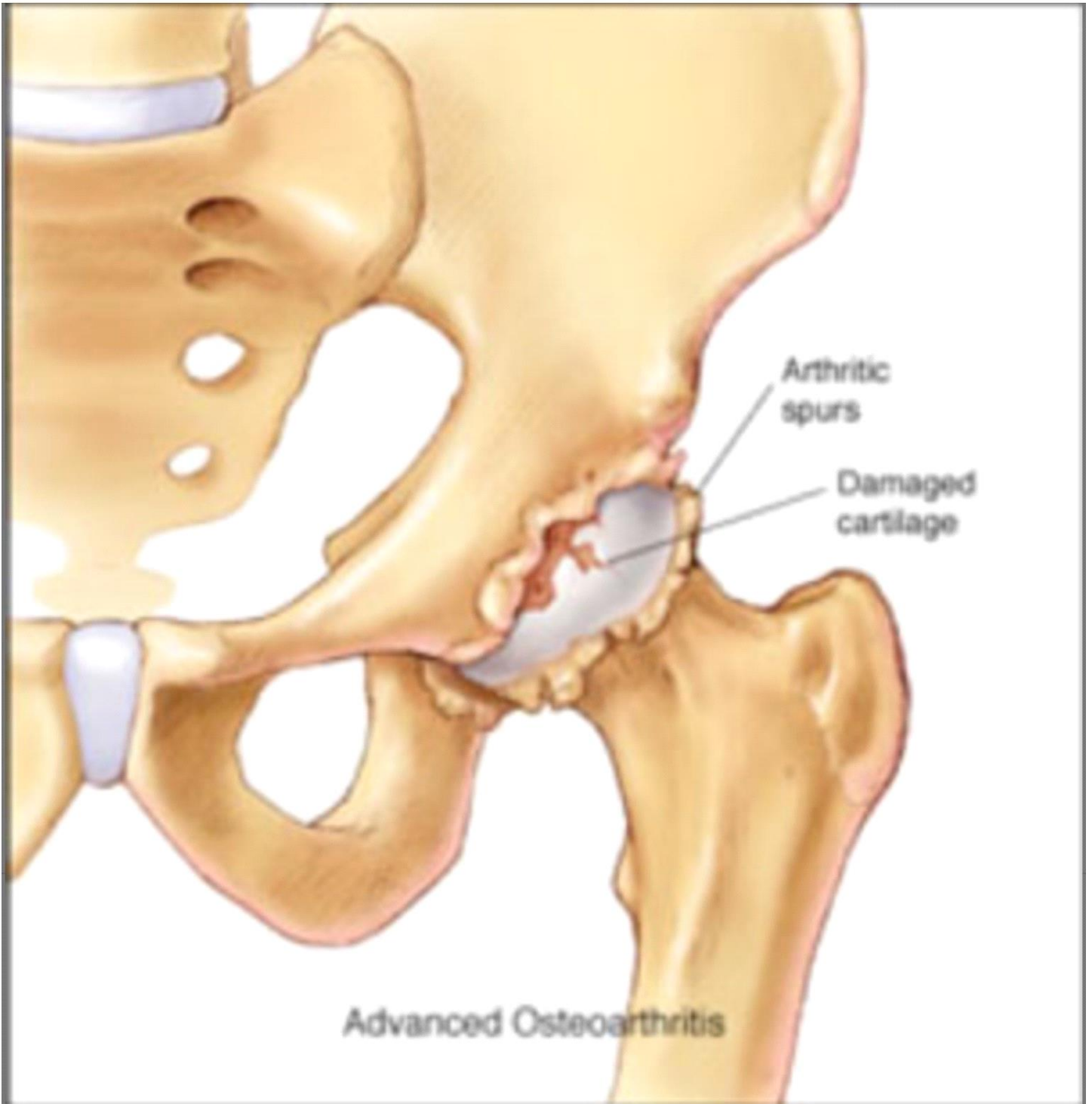Il trattamento fisiokinesi-terapico preserva l'articolazione dall'irridigimento. Le cure termali possono stabilizzare l'evoluzione. L'uso di antalgici, di antiinfiammatori ed infiltrazioni con cortisonici è consigliato durante le poussè evolutive. Il riposo è un elemento importante del trattamento.

L'artrosi si presenta essenzialmente come un invecchiamento prematuro dell'articolazione di cui non si conoscono bene le cause: il reumatismo, l'artrite reumatica o la gotta possono favorirla, come pure l'obesità, gli squilibri endocrini; questi ultimi sono considerati fattori favorenti.

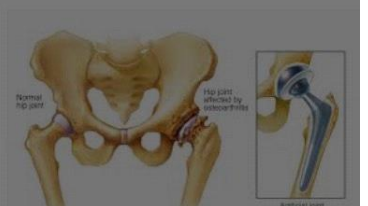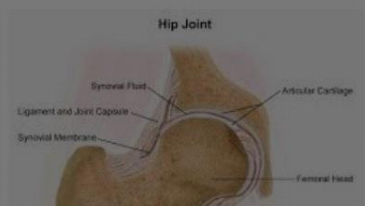
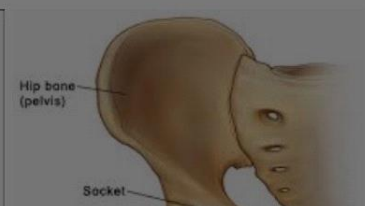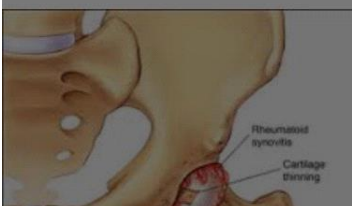Le localizzazioni più frequenti sono le anche (**coxartrosi**), il ginocchio (**gonartrosi**), le vertebre cervicali o lombari. La più invalidante è la coxartrosi bilaterale delle anche (eventuale intervento chirurgico con impianto di protesi).

Osteoarthritis



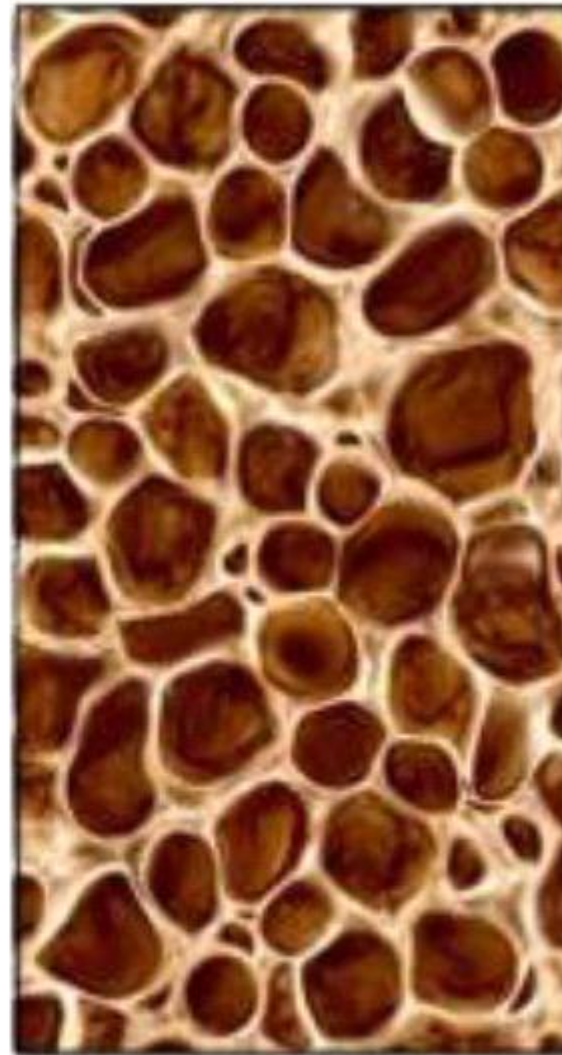
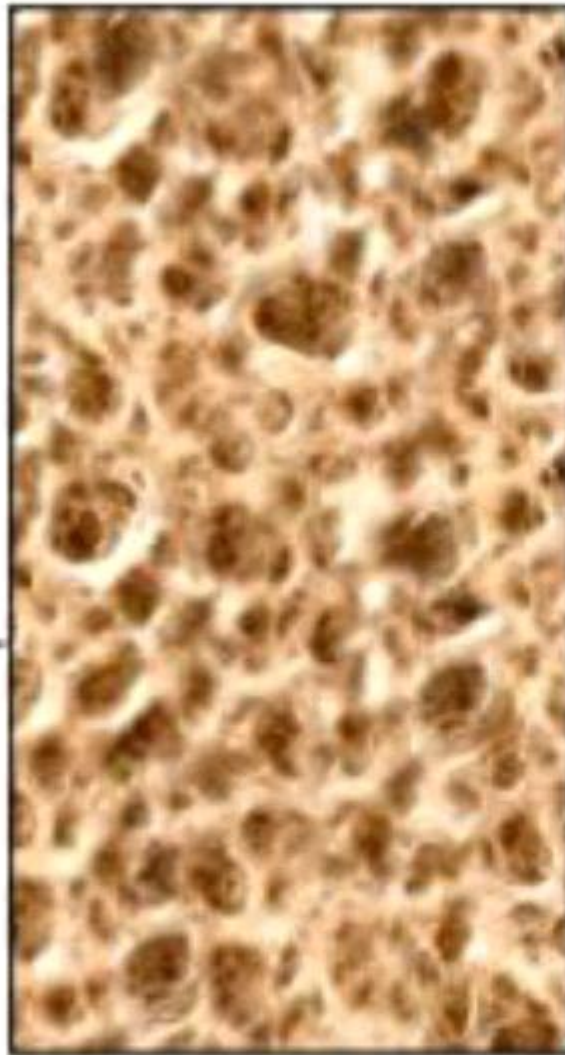

IMMAGINI CORRELATE



Struttura ossea normale

Osteoporosi



IMMAGINI CORRELATE

